

Relatos de casos do Hospital Universitário Prof. Polydoro Ernani de São Thiago

Caso número 2/2017: “O coração partido de uma jovem senhora”

**Thaís Rossoni Weber da Silva, Marcelo Coelho Patrício,
Adriana Ferraz Martins, Roberto Léo da Silva (Serviço de Cardiologia)
Editor da Seção: Fabricio de Souza Neves**

Caso relatado na Reunião de Discussão de Casos Clínicos do Hospital Universitário Prof. Polydoro Ernani de São Thiago, iniciada pelos Profs. Jorge Dias de Matos, Marisa Helena César Coral e Rosemeri Maurici da Silva, em julho de 2017. No dia 10 de agosto de 2017, no auditório do HU, realizou-se a apresentação e discussão do caso cujo registro é apresentado a seguir:

Thaís Rossoni (cardiologista): Boa noite. Apresentaremos o caso de I.M.S.K, 51 anos, feminina, branca, casada, do lar, natural e procedente de Florianópolis, que deu entrada na emergência do Hospital Universitário com queixa principal de “dor no peito”. Sua história da doença atual revelava dor em região precordial, com irradiação para epigástrico e região submandibular, em peso, de moderada intensidade, com início há 10 dias, que piorava à inspiração, associado a um quadro de mal estar, sem relação com os esforços. Procurou três vezes pronto-atendimento e foi liberada após realizar eletrocardiograma normal. No interrogatório sobre diversos aparelhos e sistemas a paciente referiu tosse seca há 3 dias, astenia, e dispneia aos esforços. Negou febre. Como história mórbida pregressa, apresentava depressão, diabetes tipo 2 e dislipidemia. Relatou cirurgias prévias (colecistectomia, 3 cesareanas, histerectomia, e laparotomia por obstrução intestinal). Estava em uso de: sertralina, metformina, glicazida, sinvastatina. Como história médica familiar, relatava ter o pai falecido por coronariopatia aos 68 anos e irmãos que apresentaram infarto aos 49 anos e aos 65 anos. Como história fisiológica e social, negava tabagismo e etilismo ou uso de outras substâncias. Não praticava atividade física. Ao exame físico, apresentava-se em bom estado geral, lúcida, orientada e contactuante. Pressão arterial 110/60 mmHg, frequência cardíaca 74 bpm, frequência respiratória 18 mpm e saturação de O₂ de 98% em ar ambiente. Não havia turgência jugular. Ausculta cardíaca: ritmo cardíaco regular em dois tempos, com bulhas hipofonéticas, sem sopros. Ausculta respiratória: murmúrio vesicular presente, simétrico, sem ruídos adventícios. Abdome globoso, com ruídos hidroaéreos presentes, flácido e indolor à palpação, sem visceromegalias. Os membros inferiores estavam sem edema e com pulsos distais presentes. O peso era de 89Kg, a altura de 160 cm, resultando em índice de massa corporal de 34 Kg/m². Em resumo, diríamos que estamos diante de um caso de dor precordial em uma mulher de 51 anos, portadora de dislipidemia e diabetes mellitus, com história familiar de doença arterial coronariana.

Jorge Dias (nefrologista): A dor tinha características clínicas de angina?

Thaís Rossoni (cardiologista): Podemos classificar clinicamente a dor torácica como “definitivamente anginosa” ou “Tipo A” se ela tiver localização retroesternal ou precordial que irradia para ombro, mandíbula ou face interna do braço, com relação aos esforços, que alivia com nitrato. Ao contrário, ela é “definitivamente não-anginosa” ou “Tipo D” se não possui nenhuma das características de dor anginosa. A maioria das situações acaba se enquadrando nas classificações “provavelmente anginosa” (Tipo B) e provavelmente não-anginosa (Tipo C), quando ela tem muitas ou poucas das características de dor anginosa e necessitando de exames complementares para confirmação ou exclusão do diagnóstico. No nosso caso, a paciente tem dor torácica Tipo C, pois a irradiação é compatível com isquemia, mas não tem outras características de angina.

Jorge Dias (nefrologista): Havendo probabilidade de ser uma dor anginosa, importante destacar que apenas um eletrocardiograma normal não é suficiente para descartar este diagnóstico em uma avaliação pontual na emergência.

Lara Kretzer (intensivista): O sexo feminino ou masculino faz diferença neste momento?

Thaís Rossoni (cardiologista): Sim, a classificação que apresentei tratou apenas das características da dor. O sexo masculino seria um fator de risco para doença arterial coronariana, assim como a dislipidemia e o diabetes, e estes últimos estão presentes no nosso caso. Por esta razão, embora a dor tenha apenas uma característica da dor anginosa (sua irradiação), a isquemia coronariana é um diagnóstico ainda fortemente considerado.

Roberto Heinisch (cardiologista): Tratando das características clínicas da anamnese, observamos que há piora da dor à inspiração, o que não é uma característica típica da dor anginosa. Ao exame físico, foi descrita hipofonese de bulhas, e esse achado deve fazer lembrar da possibilidade de doença pericárdica. Podemos destacar uma informação ausente que poderia ser útil ao raciocínio: no exame físico faltou o registro da temperatura axilar, que se elevada poderia

estar associada à pericardite. Mas é importante lembrar que a paciente tem diabetes mellitus, o que está associado à ocorrência de isquemia miocárdica com quadros atípicos, e a paciente tem história familiar positiva (um irmão com coronariopatia diagnosticada aos 49 anos), de modo que esta é uma possibilidade ainda forte neste caso. Um eletrocardiograma normal não é suficiente para descartar este diagnóstico, mas eletrocardiogramas seriados poderiam ser úteis para esta finalidade. Na anamnese, perguntaria pela presença de algum evento traumático psíquico agudo, que poderia estar associado à “síndrome do coração partido”. Observemos que a paciente refere o diagnóstico de depressão.

Thaís Rossoni (cardiologista): Podemos recordar o diagnóstico diferencial da dor torácica da seguinte maneira: inicialmente, separar as causas cardíacas das causas não-cardíacas. Dentre as causas cardíacas, separamos as causas isquêmicas das não-isquêmicas. Dentre as causas não-cardíacas, separamos as causas gastroesofageanas das causas não-gastroesofageanas. As causas cardíacas isquêmicas são a angina estável, a angina instável e o infarto agudo do miocárdio (as diferentes síndromes coronarianas); as causas cardíacas não-isquêmicas são a pericardite, a dissecção aguda de aorta e as doenças valvulares; as causas não-cardíacas gastroesofageanas são o refluxo gastroesofageano, o espasmo esofágico e a úlcera péptica; e as causas não-cardíacas e não-gastroesofageanas são o pneumotórax, a embolia pulmonar, a dor músculo-esquelética e a dor psico-emocional [1]. Há outras maneiras de organizar o diagnóstico diferencial, esta é apenas uma das mais empregadas. Considerando que nosso paciente tem uma suspeita de síndrome coronariana, temos a recomendação de realizar o eletrocardiograma (ECG) como primeiro passo na avaliação complementar. Idealmente, o ECG deve ser realizado em até 10 minutos da chegada do paciente no hospital [1].

Marcelo Patrício (cardiologista): O eletrocardiograma realizado na emergência pode ser

interpretado da seguinte forma: Há uma onda P antes de cada complexo QRS, e os intervalos entre os complexos QRS estão, aparentemente, regulares. Essa última avaliação é um pouco prejudicada pela ausência de um registro longo na derivação DII, mas podemos reconhecer assim mesmo, neste traçado, um ritmo sinusal. Há cerca de 4 quadrados grandes entre cada complexo QRS, o que dá uma frequência cardíaca de 75 bpm (a cada quadrado grande: 300 – 150 – 100 – 75 – 60 – 50 batimentos por minuto). Outra maneira de calcular a frequência é dividindo o número 1500 pelo número de quadradinhos pequenos entre cada QRS. No nosso caso, temos 20 quadradinhos (1500/20 = 75). Lembrando que cada quadrado grande (5 mm) representa 0,2 segundos na velocidade padrão do ECG (25 mm/s). O intervalo PR está perto de 0,2 segundos, ou até menos, não havendo bloqueio atrioventricular. Para avaliar o eixo cardíaco, vemos as derivações DI e aVF, e percebemos que em aVF o complexo QRS é predominantemente negativo. Portanto, o eixo está deslocado superiormente. O complexo QRS é aproximadamente isoelétrico em DII, portanto uma aproximação razoável seria considerar o eixo em – 30°. O complexo QRS tem duração menor que 3 quadradinhos (0,12 segundos), o que indica a ausência de bloqueio de ramo. As amplitudes dos complexos QRS são normais. E sobre o segmento ST, podemos observar a inversão da onda T em todas as derivações precordiais. Trata-se, portanto, de um ECG com alterações de repolarização ventricular. (Figura 1).

Guilherme Fialho (cardiologista): Este ECG foi realizado no momento da dor?

Thaís Rossoni (cardiologista): Infelizmente não foi possível recuperar os ECGs seriados. Este foi o ECG de chegada à emergência. Não temos certeza se foi realizado em vigência da dor.

Roberto Heinisch (cardiologista): Os ECGs seriados poderiam dar informação importante. Se demonstrarem a correção da onda T significa a presença de alteração isquêmica no momento, que indica a presença de síndrome coronariana aguda.

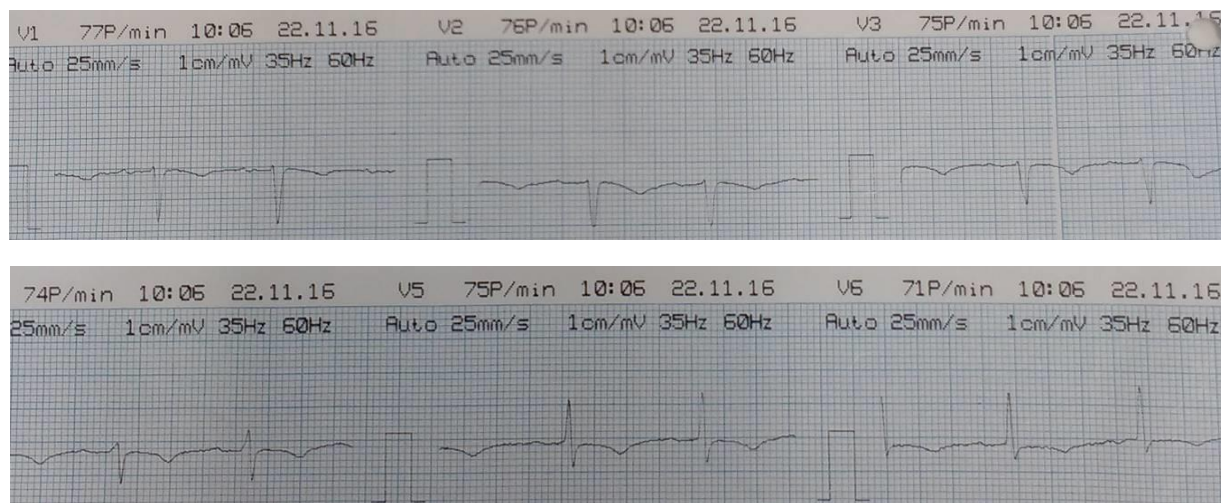


Figura 1. Derivações precordiais (V1 a V6) do eletrocardiograma de admissão. Observar a inversão da onda T em todas as derivações.

Thaís Rossoni (cardiologista): Uma radiografia do tórax também foi realizada, sem identificar alterações significativas. Depois dessa avaliação inicial, a abordagem diagnóstica pode seguir rotas diferentes, de acordo com a classificação clínica da dor e com as alterações eletrocardiográficas encontradas. A presença de supradesnivelamento do segmento ST ou de um novo bloqueio de ramo esquerdo, com qualquer tipo de dor torácica, leva à rota 1, que encaminha o paciente à unidade coronariana, possivelmente com a realização de cateterismo cardíaco. Já a presença de

uma dor torácica definitivamente não-anginosa (Tipo D) com eletrocardiograma normal permite descartar este diagnóstico. No meio-termo, a presença de dor torácica dos tipos A, B ou C (mesmo com eletrocardiograma normal) ou a presença de alguma alteração de repolarização ventricular ao ECG (com qualquer tipo de dor) indica a necessidade de algum tempo de observação clínica com a realização de ECGs seriados, dosagens de marcadores de necrose miocárdica e ecocardiograma [2]. É o que foi realizado com esta paciente. Vejamos então os exames laboratoriais:

Tabela 1: Exames laboratoriais

	Resultado	Valores de referência
Troponina I (nos tempos 0 – 6h – 12h)	0,06 – 0,04 – 0,05	< 0,01 µg/ml
Peptídeo Natriurético Cerebral (BNP)	2.046	< 119 pg/ml
Aspartato aminotransferase (AST)	118	10 – 40 U/l
Alanina aminotransferase (ALT)	156	12 – 78 U/l
Creatina quinase (CK)	82	26 – 192 U/l
Hemoglobina	12,8	11,5 – 16,5 g/dl
Leucócitos	5.810	3.800 – 11.000 /mm ³
Plaquetas	208.000	150.000 – 450.000 / mm ³
Creatinina	0,7	0,6 – 1,0 mg/dl
Uréia	23	15 – 39 mg/dl
Glicose	227	< 100 mg/dl
Gasometria arterial	Normal	

Thaís Rossoni (cardiologista): Vemos elevação da troponina, um marcador de necrose miocárdica, mas sem o comportamento de “curva” (ascendente ou descendente) ao longo do tempo. Outro marcador de necrose, a CK, está dentro da normalidade. E vemos um aumento importante do BNP.

Marcelo Patrício (cardiologista): Vejo com ressalvas esse aumento do BNP. Em nossa prática na emergência temos observado resultados assim com alguma frequência em pacientes sem insuficiência cardíaca, o que me leva a questionar se algum fator laboratorial pode estar modificando nossos resultados no momento.

Thaís Rossoni (cardiologista): Eu diria que sequer teria solicitado esse exame neste caso, pois a principal utilidade do BNP seria investigar a insuficiência cardíaca como causa de dispneia aguda, e a nossa paciente não apresenta dispneia aguda. Haveria outras causas para explicar esse aumento de BNP?

Guilherme Fialho (cardiologista): Além da insuficiência renal, uma causa extra-cardíaca para elevação do BNP, ele pode aparecer aumentado na fibrilação atrial, inclusive permanecendo aumentado quando o paciente tem episódios de FA paroxística, eventualmente não detectados em um ECG. Doença valvar mitral também pode provocar elevação do BNP na ausência de insuficiência cardíaca. São situações que promovem aumento das pressões intracavitárias e consequente aumento da secreção do BNP.

Jorge Dias (nefrologista): E com relação à elevação da troponina sem elevação de CK, devemos lembrar que a paciente tem uma história de dez dias de evolução. Ao contrário da CK, a troponina sérica demora a desaparecer, e isso pode indicar uma lesão miocárdica no início da história.

Thaís Rossoni (cardiologista): Algumas alterações estruturais cardíacas foram sugeridas agora, então vamos observar os resultados do ecocardiograma.

Adriana Ferraz Martins (cardiologista): (Foram apresentados os valores obtidos com a realização de ecocardiograma transtorácico). Em resumo, observamos todas as cavidades cardíacas e paredes com dimensões dentro da normalidade. Não há alterações valvares e as membranas do pericárdio também estão normais. Há, no entanto, acinesia septo-apical e apical e hipocinesia do segmento latero-apical do ventrículo esquerdo (VE), com evidência de elevada pressão diastólica final do VE. Em conclusão, o ecocardiograma revela déficit contrátil segmentar do VE, com função sistólica preservada, com sinais de moderada disfunção diastólica do VE.

Thaís Rossoni (cardiologista): Recapitulando nossos achados até o momento, temos uma paciente com dor torácica do Tipo C, apresentando ao ECG alteração de repolarização ventricular anterior, ao ecocardiograma uma alteração de contratilidade apical do ventrículo esquerdo e, ao laboratório, elevação de um marcador de necrose miocárdica. Em nosso protocolo de avaliação diagnóstica da dor torácica, a paciente deve

ser conduzida à unidade coronariana com a realização de cateterismo cardíaco [2].

Roberto Léo da Silva (cardiologista): (Foram apresentados os filmes do exame). A cineangiocoronariografia revelou coronárias normais, sem obstrução. Observamos a contratilidade muito reduzida nos segmentos apicais, moderadamente reduzida nos segmentos médios e normal nos segmentos basais.

Thaís Rossoni (cardiologista): Teríamos hipóteses para explicar as alterações miocárdicas encontradas, na ausência de doença coronariana?

Jorge Dias (nefrologista): Poderia ter ocorrido um fenômeno obstrutivo não-aterosclerótico que se resolveu até a realização do exame, devido a alguma trombofilia?

Roberto Léo da Silva (cardiologista): Isso não é impossível, mas teria de ter ocorrido em duas artérias coronárias diferentes simultaneamente, pois temos alterações ocorrendo simultaneamente em segmentos cardíacos de diferentes irrigações, o que é bastante improvável.

Roberto Heinisch (cardiologista): A imagem da ventriculografia lembra o aspecto da “armadilha de polvo” japonesa? O quadro é compatível com a síndrome de Takotsubo.

Thaís Rossoni (cardiologista): Este é o nosso diagnóstico. A síndrome de Takotsubo é definida como uma disfunção miocárdica de segmentos do ventrículo esquerdo que não é explicada por uma única artéria acometida. A preferência da doença pelos segmentos médios dá o aspecto de “armadilha de polvo”, pela constrição no meio do ventrículo esquerdo, mas eventualmente a doença pode afetar mais a região apical, como parece ter sido no nosso caso. Outras denominações para essa síndrome são “síndrome do balonamento apical” ou “síndrome do coração partido” (que se reportam à imagem do ventrículo esquerdo estrangulado ao meio por uma região que não se movimenta) ou “síndrome da disfunção transitória do ventrículo esquerdo” e “cardiomiopatia induzida por estresse” (que se referem mais aos prováveis mecanismos fisiopatológicos). A síndrome deve ser lembrada quando houver os seguintes critérios: 1) hipocinesia, acinesia ou discinesia transitória dos segmentos médios do VE com ou sem envolvimento apical; 2) ausência de doença arterial coronariana ou

evidência de ruptura de placa; 3) anormalidades eletrocardiográficas novas (elevação do ST e/ou inversão de onda T) ou elevação discreta de troponina e 4) ausência de feocromocitoma ou miocardite [3]. Acredita-se que ela seja infrequente, mas não exatamente rara, devendo representar 1% a 2% dos casos identificados como síndromes coronarianas agudas, predominando em mulheres por volta dos 55 anos. As alterações eletrocardiográficas consistem em elevação do segmento ST nas derivações precordiais na fase aguda, seguida de inversão da onda T (até 7 a 10 dias) com posterior normalização. Neste período há elevação da troponina, inferior à que ocorre no infarto do miocárdio. Uma maneira de pensar é que podemos suspeitar dessa síndrome no paciente cardíaco agudo com muita disfunção miocárdica mas pouca alteração enzimática. A síndrome costuma ter fatores desencadeantes que podem ser físicos (insuficiência respiratória, estresse pós-cirúrgico) mas mais frequentemente são emocionais (morte de ente querido, ansiedade, conflito interpessoal) [4] e nos pacientes afetados por ela se encontram níveis de adrenalina e noradrenalina circulantes mais elevados que nos pacientes com infarto do miocárdio [5]. O prognóstico da síndrome é no geral bom, mas cerca de 10% dos pacientes tem complicações, sendo inclusive possível o óbito.

Jorge Dias (nefrologista): Imagino que o tratamento de natureza psicoterapêutica para esta paciente possa ser uma prevenção contra novos episódios. É interessante que ouvimos muitas vezes casos de pessoas que até tiveram morte súbita diante de emoções fortes (emoções ruins, mas às vezes mesmo diante de emoções boas). E agora podemos ter uma explicação fisiopatológica para estes casos.

Fabricio Neves (reumatologista): Suponho que essa síndrome seja mais comum do que se imagina. Sempre se falou na dor torácica causada pela ansiedade, e sempre pensamos nessa dor como psicogênica, sem lesão tecidual, mas nunca se explicou como o peito dói na situação de ansiedade. E agora entendemos que é possível lesar o coração de verdade nestas situações. Tenho apenas uma pergunta final: a elevação do BNP no nosso caso poderia ser explicada por essa síndrome?

Thaís Rossoni (cardiologista): Sim, está descrita a elevação do BNP na síndrome de Takotsubo, e isso ocorre pela disfunção miocárdica importante desses casos.

Referências

1. Panju AA, Hemmelgarn BR, Guyatt GH, et al. Is this patient having a myocardial infarction? JAMA 1998; 280: 1256-63.
2. Bassan R, Scofano M, Gamarski R, et al. Dor torácica na sala de emergência: a importância de uma abordagem sistematizada. Arq Bras Cardiol 2000; 74: 13-21.
3. Prasad A, Lerman A, Rihal CS. Apical ballooning syndrome (Tako-Tsubo or stress cardiomyopathy): a mimic of acute myocardial infarction. Am Heart J. 2008;155:408-417. doi: 10.1016/j.ahj.2007.11.008.
4. Templin C, et al. Clinical features and outcomes of Takotsubo (Stress) cardiomyopathy. N Engl J Med. 2015;373:929-938. doi: 10.1056/NEJMoa1406761.
5. Pelliccia F et al. Pathophysiology of Takotsubo Syndrome. Circulation. 2017;135:2426-2441. DOI: 10.1161/CIRCULATIONAHA.116.027121